

## Закономерности регенерации конъюнктивы и склеры после интраоперационной аппликации раствора циклоспорина А у кроликов со стероидной моделью глаукомы

Жигальская Т.А.<sup>1</sup>, Дзюман А.Н.<sup>1</sup>, Крылова А.А.<sup>1</sup>, Кривошеина О.И.<sup>1</sup>, Хлусов И.А.<sup>1,2</sup>

<sup>1</sup> Сибирский государственный медицинский университет (СибГМУ)  
Россия, 634050, г. Томск, Московский тракт, 2

<sup>2</sup> Национальный исследовательский Томский политехнический университет (НИ ТПУ)  
Россия, 634050, г. Томск, пр. Ленина, 30

### РЕЗЮМЕ

**Цель.** В эксперименте *in vivo* изучить влияние местной интраоперационной аппликации 0,05%-го раствора (р-ра) циклоспорина А на регенерацию конъюнктивы и склеры после операции на глазах кроликов со стероидной глаукомой.

**Материалы и методы.** На I этапе эксперимента 29 самцам кроликов калифорнийской породы моделировали стероидную глаукому путем введения под конъюнктиву обоих глаз 0,5 мл 0,4%-го р-ра дексаметазона 1 раз в нед в течение 3 мес (12 инъекций). На II этапе эксперимента, после развития стероидной глаукомы, кроликов разделили на основную группу, состоящую из подгруппы «а» ( $n = 8$ ) и подгруппы «б» ( $n = 8$ ), и группу сравнения ( $n = 8$ ). Всем животным выполняли сквозной разрез конъюнктивы и непроникающий надрез склеры одного из глаз. На область вмешательства в основной группе накладывали гемостатическую губку, пропитанную 0,05%-м р-ром циклоспорина А, в подгруппе «а» на 3 мин, в подгруппе «б» – на 6 мин. В группе сравнения цитостатик не использовали.

**Результаты.** Применение 0,05%-го р-ра циклоспорина А привело к уменьшению инфильтрации зоны хирургической травмы воспалительными клетками и фибробластами. На 4-е сут после операции клеточная плотность в области вмешательства в подгруппе «а» основной группы с трехминутной аппликацией р-ра цитостатика-антиметаболита была в 2,7 раза меньше ( $p = 0,043$ ), чем в группе сравнения, превышая при этом показатели подгруппы «б» в 3,2 раза ( $p = 0,036$ ). Численность фибробластов в подгруппах «а» и «б» была в 3,6 ( $p = 0,043$ ) и 12,8 раза ( $p = 0,031$ ) ниже, чем в группе сравнения. При этом сдвиг клеточного состава инфильтрата в сторону фибробластической популяции произошел только на 14-е сут после операции.

**Заключение.** Интраоперационная аппликация 0,05%-го р-ра циклоспорина А существенно замедляет течение воспалительно-репаративной регенерации, уменьшая инфильтративное воспаление в зоне вмешательства, что предотвращает излишнее рубцевание.

**Ключевые слова:** антиглаукомная операция, рубцевание путей оттока внутриглазной жидкости, антиметаболиты, циклоспорин А.

**Конфликт интересов.** Авторы декларируют отсутствие явных и потенциальных конфликтов интересов, связанных с публикацией настоящей статьи.

**Источник финансирования.** Авторы заявляют об отсутствии финансирования при проведении исследования.

**Соответствие принципам этики.** Исследование одобрено локальным этическим комитетом СибГМУ (протокол № 4346 от 16.11.2015).

**Для цитирования:** Жигальская Т.А., Дзюман А.Н., Крылова А.А., Кривошеина О.И., Хлусов И.А. Закономерности регенерации конъюнктивы и склеры после интраоперационной аппликации раствора циклоспо-

## Patterns of conjunctival and scleral regeneration after intraoperative application of cyclosporin A solution in rabbits with steroid-induced glaucoma

Zhigalskiaya T.A.<sup>1</sup>, Dzyman A.N.<sup>1</sup>, Krylova A.A.<sup>1</sup>, Krivosheina O.I.<sup>1</sup>, Khlusov I.A.<sup>1,2</sup>

<sup>1</sup> *Siberian State Medical University (SSMU)*

2, Moscow Trakt, Tomsk, 634050, Russian Federation

<sup>2</sup> *National Research Tomsk Polytechnic University (NR TPU)*

30, Lenina Av., Tomsk, 634050, Russian Federation

### ABSTRACT

**Aim.** In an *in vivo* experiment, to study the effect of local intraoperative application of 0.05% cyclosporin A solution on the conjunctival and scleral regeneration after surgery on the rabbit eyes with steroid-induced glaucoma.

**Materials and methods.** At the first stage of the experiment, a model of steroid-induced glaucoma was reproduced for 29 male Californian rabbits by injecting 0.5 ml of a 0.4% solution of dexamethasone subconjunctivally in both eyes once a week for 3 months (12 subconjunctival injections for each rabbit). At the second stage of the experiment, after the development of steroid glaucoma, the rabbits were divided into the main group, consisting of the subgroup «a» ( $n = 8$ ) and the subgroup «b» ( $n = 8$ ), and the comparison group ( $n = 8$ ). All animals were performed a penetrating incision of the conjunctiva and a non-penetrating incision of the sclera of one of the eyes. A hemostatic sponge impregnated with 0.05% cyclosporin A solution was applied to the intervention area in the main group, in the subgroup «a» – for 3 minutes, in the subgroup «b» – for 6 minutes. In the comparison group, the cytosstatic was not used.

**Results.** The use of 0.05% cyclosporin A solution led to a decrease in the infiltration of fibroblasts and inflammatory cells into the area of surgical injury. On the 4th day after the surgery, cell density in the intervention area in the subgroup «a» with 3-minute application of cytosstatic-antimetabolite solution was 2.7 times lower ( $p = 0.043$ ) than in the comparison group, while exceeding the values in the subgroup «b» by 3.2 times ( $p = 0.036$ ). The number of fibroblasts in the subgroups «a» and «b» was 3.6 ( $p = 0.043$ ) and 12.8 times ( $p = 0.031$ ) less than in the comparison group, and a shift in the cellular composition of the infiltrate towards the fibroblastic population occurred only on the 14th day after the surgery.

**Conclusion.** Intraoperative application of 0.05% cyclosporin A solution significantly slows down the course of regeneration, reducing infiltrative inflammation in the intervention area, which prevents excessive scarring.

**Key words:** antiglaucoma surgery, scarring of the outflow pathways of the intraocular fluid, antimetabolites, cyclosporine A.

**Conflict of interest.** The authors declare the absence of obvious or potential conflict of interest related to the publication of this article.

**Source of financing.** The authors state that they received no funding for the study.

**Conformity with the principles of ethics.** The study was approved by the local Ethics Committee at Siberian State Medical University (Protocol No. 4346 of 16.11.2015).

**For citation:** Zhigalskiaya T.A., Dzyman A.N., Krylova A.A., Krivosheina O.I., Khlusov I.A. Patterns of conjunctival and scleral regeneration after intraoperative application of cyclosporin A solution in rabbits with steroid-induced glaucoma. *Bulletin of Siberian Medicine*. 2021; 20 (2): 36–43. <https://doi.org/10.20538/1682-0363-2021-2-36-43>.

## ВВЕДЕНИЕ

Согласно современным представлениям, глаукома – это группа заболеваний, характеризующихся внутриглазным давлением (ВГД) выше толерантного уровня с развитием оптической нейропатии и типичным снижением зрительных функций [1]. Несмотря на широкий выбор гипотензивных препаратов и применение различных лазерных вмешательств, хирургическое лечение данной патологии остается наиболее эффективным способом компенсации повышенного ВГД [1]. Успех фильтрующих операций определяется длительностью функционирования хирургически созданных путей оттока внутриглазной жидкости. Рубцевание в зоне операции приводит к значительному снижению гипотензивного эффекта [1, 2].

Для обеспечения стабильного и длительного гипотензивного эффекта после антиглаукомных операций нередко используются антиметаболические препараты (5-фторурацил, митомицин С), препятствующие пролиферации тканей в зоне вмешательства с рубцеванием искусственно созданных путей оттока внутриглазной жидкости [2–6]. Однако широкое применение антиметаболитов ограничено из-за риска развития в послеоперационном периоде таких осложнений, как вторичная макулопатия, кератопатия, прогрессирование катаракты, гипотония глаза [2].

Исходя из вышеизложенного, поиск препарата, обладающего антипролиферативным действием с минимальными токсическими свойствами и препятствующего рубцеванию хирургически созданных путей оттока внутриглазной жидкости после антиглаукомных операций, является одной из актуальных проблем современной офтальмохирургии.

Цель работы: в эксперименте *in vivo* изучить влияние местной интраоперационной аппликации 0,05%-го раствора циклоспорина А на регенерацию конъюнктивы и склеры после хирургического вмешательства на глазах кроликов с индуцированной моделью глаукомы.

## МАТЕРИАЛЫ И МЕТОДЫ

Исследование проведено на базе лаборатории биологических моделей (руководитель – канд. биол. наук В.В. Иванов) СибГМУ. Протокол проведения эксперимента утвержден локальным этическим комитетом СибГМУ (№ 4346 от 16.11.2015). Эксперимент *in vivo* выполнен на 29 самцах кроликов калифорнийской породы массой 3,5–4,0 кг, которых предварительно в течение 1 нед выдерживали на карантине в условиях вивария на обычном пищевом режиме. На I этапе эксперимента у всех кроликов воспроизводили модель стероид-индуцированной

глаукомы путем введения под конъюнктиву обоих глаз животных по 0,5 мл 0,4%-го раствора (р-ра) дексаметазона (Белмедпрепараты, Республика Беларусь) 1 раз в нед в течение 3 мес (всего по 12 субконъюнктивальных инъекций каждому кролику) [7]. Уровень ВГД кроликов измеряли с помощью тонометра Маклакова массой 7,5 г еженедельно. Через 2 нед после выполнения 12-й инъекции р-ра стероида из эксперимента вывели пять животных, отобранных случайным образом, с последующей энуклеацией глазных яблок. Полученный материал фиксировали для световой микроскопии.

II этап эксперимента *in vivo* выполнен на 24 кроликах со стероидной моделью глаукомы. Через 4 нед после выполнения последней субконъюнктивальной инъекции 0,4%-го р-ра дексаметазона всем животным в условиях операционной с соблюдением правил асептики и антисептики под общим наркозом севофлураном (Baxter Healthcare SA, Пуэрто Рико, США) в верхнем отделе правого глазного яблока выполняли сквозной разрез конъюнктивы склеры и несквозной надраз поверхностных слоев склеры. Парный глаз животных оставался интактным.

В зависимости от хода операции оставшихся кроликов разделили на две группы: основную группу (16 животных) и группу сравнения (8 животных). Кроликам основной группы в ходе операции, после выполнения разреза конъюнктивы глаза и поверхностных слоев склеры, на зону вмешательства накладывали гемостатическую губку, пропитанную 0,05%-м р-ром циклоспорина А (Allergan, США). В зависимости от продолжительности аппликации антиметаболита животных основной группы разделили на две подгруппы: подгруппа «а» (8 кроликов) – длительность аппликации препарата составила 3 мин; подгруппа «б» (8 кроликов) – 6 мин.

Кроликам группы сравнения (8 животных) на зону вмешательства на 3 мин накладывали гемостатическую губку без р-ра циклоспорина А. По окончании аппликации гемостатическую губку у кроликов всех групп удаляли, на разрез конъюнктивы склеры накладывали два узловых шва, закапывали р-р тобрекса. В послеоперационном периоде всем животным однократно внутримышечно вводили р-р гентамицина сульфата (НПО «Микроген», Россия) из расчета 5 мг/кг массы тела животного, в конъюнктивальную полость оперированного глаза закапывали р-р тобрекса 3 раза/сут. На 4, 10, 14, 21-е сут после операции из эксперимента выводили по два кролика из каждой группы с последующей энуклеацией глазных яблок.

Умерщвление животных на всех этапах эксперимента осуществляли с соблюдением правил и норм

Европейского общества (86/609ЕЕС), Хельсинкской декларации и приказов Министерства здравоохранения СССР (№ 742 от 13.11.1984 и № 48 от 23.01.1985). Выведение кроликов из эксперимента выполняли при помощи ингаляции углекислого газа. Материал фиксировали с последующей окраской гематоксилином и эозином и по методу Маллори для световой микроскопии под 100- и 200-кратным увеличением. При помощи цифровой фотокамеры Canon Power Shot G10 (Япония) для каждого среза выполняли фоторегистрацию 10 случайных полей зрения. Цифровые фотографии подвергали морфометрии с использованием программы ImageJ 1.46 (<http://rsbweb.nih.gov/ij/>) и плагина Cell Counter, с помощью которых подсчитывали абсолютное и относительное содержание клеток в конъюнктиве и склере глаз кроликов в области операции.

Статистическую обработку полученных данных проводили при помощи программы IBM SPSS Statistics 20. Для оценки нормальности распределения результатов исследования применяли тест Колмогорова – Смирнова. При несоответствии распределения показателей нормальному закону распределения использовали *U*-критерий Манна – Уитни. Результаты представлены как  $M \pm SD$ , где  $M$  – среднее выборочное,  $SD$  – стандартное отклонение. Различия считали статистически значимыми при  $p < 0,05$ .

## РЕЗУЛЬТАТЫ

Исходный уровень ВГД у всех кроликов (100%) был в пределах нормы для животных данного вида, составляя  $13,7 \pm 4$  мм рт. ст. [8]. После моделирования стероидной глаукомы у всех экспериментальных животных отмечено повышение уровня ВГД обоих глаз в 3,5 раза от первоначального значения – до  $47 \pm 6$  мм рт. ст. ( $p = 0,041$ ). При осмотре глазного дна у всех кроликов отмечалось постепенное расширение и углубление физиологической экскавации диска зрительного нерва с формированием к концу

3-го мес эксперимента глаукомной экскавации, что подтверждалось результатами световой микроскопии. Со стороны структур угла передней камеры у экспериментальных животных, по данным световой микроскопии, обнаруживались характерные для глаукомы патоморфологические изменения в виде частичного лизиса трабекулярных пластин дренажной системы глаз кроликов с образованием плотных конгломератов между пластинами и облитерацией щелей между ними. Обнаруживались зоны локальной эктазии Шлеммова канала, чередовавшиеся с участками его полной облитерации.

После инструментального и морфологического подтверждения развития стероидной глаукомы у кроликов приступили к анализу II этапа эксперимента *in vivo* – изучению влияния интраоперационной аппликации 0,05%-го р-ра циклоспорина А на регенерацию конъюнктивы и склеры кроликов с индуцированной глаукомой.

По данным световой микроскопии, на 4-е сут после операции у кроликов подгруппы «а» основной группы с интраоперационной аппликацией 0,05%-го р-ра циклоспорина А в течение 3 мин в области вмешательства обнаруживались локальные участки деструкции эпителия конъюнктивы, в строме – отек и фрагментация пучков коллагеновых волокон, между которыми формировались множественные пространства. В склере в области операционной раны пучки коллагеновых волокон располагались во взаимно перпендикулярных направлениях, однако волокна были гомогенными и достаточно плотно прилегали друг к другу, промежутки между ними практически отсутствовали. Единичные сосуды склеры были расширены, полнокровны (рис. 1, *a*). В клеточном составе в области вмешательства преобладали мононуклеарные лейкоциты (МНЛ) –  $819 \pm 54$  клетки (53,9%) в поле зрения, численность полиморфноядерных лейкоцитов (ПМЛ) и фибробластов составляла  $182 \pm 24$  (12,2%) и  $516 \pm 57$  клеток (33,9%) в поле зрения соответственно.

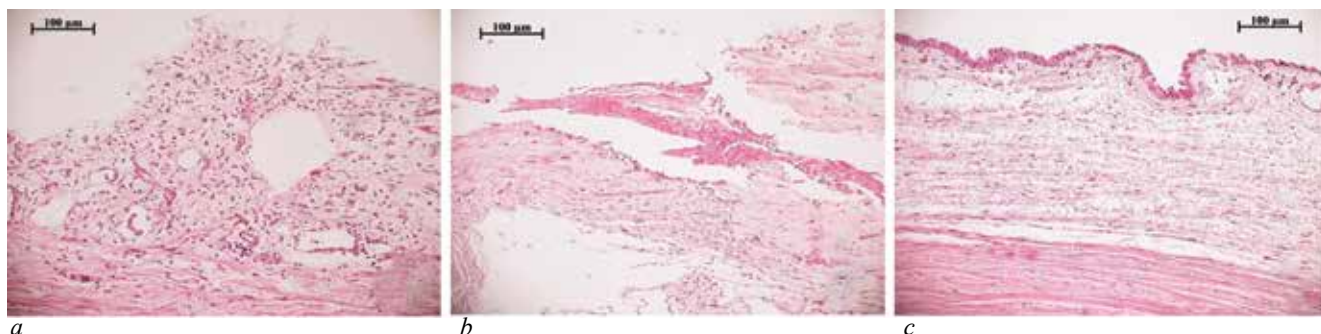


Рис. 1. Состояние конъюнктивы и склеры глаз экспериментальных животных в области вмешательства на 4-е сут после операции: *a* – после 3-минутной аппликации 0,05%-го р-ра циклоспорина А, *b* – после 6-минутной аппликации 0,05%-го р-ра циклоспорина А, *c* – без аппликации р-ра антиметаболита. Окраска гематоксилином и эозином,  $\times 100$

У животных подгруппы «b» основной группы на 4-е сут после операции в области вмешательства с аппликацией р-ра антимаболита длительностью 6 мин обнаруживались выраженная деструкция эпителия конъюнктивы, в строме – значительный отек, фрагментация коллагеновых волокон, множественные экстравазальные скопления эритроцитов, в склере – отек, геморрагии, сгустки фибрина (см. рис. 1, b). В клеточном составе преобладали МНЛ –  $283 \pm 51$  клетка (59,1%). Количество ПМЛ составляло  $53 \pm 4$  клетки (33,9%) в поле зрения. Численность фибробластов –  $143 \pm 22$  клетки (29,8%), что в 3,6 раза ниже уровня у кроликов подгруппы «a» основной группы ( $p = 0,038$ ).

У кроликов группы сравнения на 4-е сут после операции в зоне вмешательства без аппликации р-ра антимаболита обнаруживались истончение и уплощение эпителия конъюнктивы, в склере – отек и расслоение коллагеновых фибрилл (см. рис. 1, c). В клеточном составе преобладали МНЛ –  $1\ 961 \pm 236$  клеток (47,0%) и фибробласты –  $1\ 836 \pm 218$  клеток (44,1%) в поле зрения. Численность фибробластов превышала таковую у кроликов подгрупп «a» и «b» основной группы в 3,6 раза ( $p = 0,043$ ) и в 12,8 раза ( $p = 0,031$ ) соответственно. Плотность ПМЛ составляла  $375 \pm 15$  клеток (8,9%) в поле зрения.

На 10-е сут у животных подгруппы «a» основной группы в области вмешательства с аппликацией 0,05%-го р-ра циклоспорина А длительностью 3 мин локальные дефекты конъюнктивы были полностью эпителизированы за счет многослойного плоского эпителия. Строма конъюнктивы глаза была рыхлой, утолщенной за счет диффузного отека, ближе к склере в ней обнаруживались продольно расположенные полости, выстланные однослойным плоским эпителием. В склере в области вмешательства наблюдалось расслоение пучков коллагеновых волокон, однако сами пучки выглядели структурированными. В клеточном составе преобладали фибробласты –  $948 \pm 49$  клеток (68,4%) в поле зрения, при этом их количество увеличилось в 1,8 раза по сравнению с уровнем на 4-е сут после операции ( $p = 0,038$ ). Численность ПМЛ составляла  $21 \pm 4$  клетки (1,5%) в поле зрения, что в 8,9 раза ( $p = 0,046$ ) меньше уровня на 4-е сут после операции. Плотность МНЛ сократилась в 2,0 раза ( $p = 0,037$ ) по сравнению с показателем на 4-е сут после операции, составив  $417 \pm 36$  клеток (30,1%) в поле зрения.

У кроликов подгруппы «b» основной группы на 10-е сут после оперативного вмешательства с аппликацией 0,05%-го р-ра циклоспорина А в течение 6 мин в области хирургической травмы участки деструкции эпителия конъюнктивы уменьшились по

площади, строма оболочки была резко истончена. Сосуды конъюнктивы оперированного глаза были умеренно расширены. В склере пучки коллагеновых волокон были ориентированы параллельно друг другу, однако имели разную толщину. В клеточном составе преобладали фибробласты –  $779 \pm 35$  клеток (68,2%) в поле зрения, что в 5,4 раза ( $p = 0,045$ ) превышало уровень на 4-е сут после операции. При этом численная плотность клеток фибробластической популяции была 1,2 раза меньше, чем у кроликов подгруппы «a» основной группы на 10-е сут после вмешательства ( $p = 0,035$ ). Количество ПМЛ уменьшилось в 2,2 раза ( $p = 0,042$ ) по сравнению с показателем у животных подгруппы «b» основной группы на 4-е сут после операции, составив  $24 \pm 3$  клетки (2,1%) в поле зрения. Численность МНЛ увеличилась до  $340 \pm 17$  клеток (29,7%) в поле зрения, что в 1,2 раза ( $p = 0,039$ ) превышало уровень у кроликов подгруппы «b» основной группы на 4-е сут после операции.

У кроликов группы сравнения на 10-е сут после операции без аппликации 0,05%-го р-ра циклоспорина А в области хирургической травмы конъюнктивы имела нормальное строение, в склере пучки коллагена были толстыми и плотно прилегали друг к другу. В клеточном составе преобладали фибробласты –  $3\ 174 \pm 149$  клеток (80,0%) в поле зрения, что в 1,7 раза ( $p = 0,034$ ) превышало их уровень на 4-е сут после вмешательства, а также в 3,3 раза ( $p = 0,031$ ) и 4,1 раза ( $p = 0,027$ ) – показатель у кроликов подгрупп «a» и «b» основной группы на 10-е сут после операции соответственно. Плотность ПМЛ уменьшилась в 2,4 раза ( $p = 0,031$ ) по сравнению с уровнем на 4-е сут после операции, составив  $159 \pm 8$  клеток (4%) в поле зрения. Число МНЛ равнялось  $634 \pm 31$  клетка (16%) в поле зрения, сократившись в 3,1 раза ( $p = 0,043$ ) по сравнению с их уровнем на 4-е сут.

На 14-е сут после операции у животных подгруппы «a» основной группы с аппликацией р-ра антимаболита в течение 3 мин в зоне вмешательства эпителий конъюнктивы имел нормальное строение, однако на отдельных участках обнаруживались зоны истончения поверхностных слоев и утолщение стромы за счет остаточного отека. Ближе к склере в строме конъюнктивы выявлялись продольно расположенные каналы, выстланные однослойным плоским эпителием. В склере в области операционной раны наблюдалось расслоение пучков коллагеновых волокон. В клеточном составе преобладали фибробласты –  $1\ 311 \pm 124$  клетки (69,5%) в поле зрения, и их численность увеличилась в 1,4 раза ( $p = 0,035$ ) по сравнению с уровнем у кроликов подгруппы «a» основной группы на 10-е сут после операции. Плотность ПМЛ составляла  $84 \pm 5$  клеток (4,4%) в



поле зрения, и их количество увеличилось в 4,1 раза ( $p = 0,039$ ) по сравнению с показателем у животных подгруппы «а» основной группы на 10-е сут. Уровень МНЛ уменьшился до  $492 \pm 20$  клеток (26,1%) в поле зрения, при этом не выявлено статистически значимых отличий с уровнем показателя у кроликов подгруппы «а» основной группы на 10-е сут после операции ( $p = 0,062$ ).

У кроликов подгруппы «b» основной группы на 14-е сут после вмешательства с аппликацией р-ра антимаболита в течение 6 мин в зоне хирургической травмы конъюнктивы была покрыта многослойным плоским эпителием, субэпителиально обнаруживался незначительный отек. Строма конъюнктивы была рыхлой. Пучки коллагеновых волокон склеры в области вмешательства располагались рыхло. В клеточном составе преобладали фибробласты –  $867 \pm 44$  клетки (65%) в поле зрения, при этом не выявлено статистически значимого отличия ( $p = 0,053$ ) с их численной плотностью у животных подгруппы «b» основной группы на 10-е сут после хирургической манипуляции. Уровень МНЛ составлял  $413 \pm 32$  клетки (31%) в поле зрения, статистически значимой разницы ( $p = 0,057$ ) при сравнении с показателем кроликов подгруппы «b» основной группы на 10-е сут после операции не выявлено. Численность ПМЛ увеличилась до  $53 \pm 2$  клеток (4%) в поле зрения, превысив в 2,2 раза ( $p = 0,029$ ) показатель у кроликов подгруппы «b» основной группы на 10-е сут.

У кроликов группы сравнения на 14-е сут после операции без аппликации р-ра антимаболита конъюнктивы

в зоне вмешательства имела нормальное строение и была плотно сращена с поверхностными слоями склеры. Волокна склеры располагались плотно друг к другу. Среди клеток в зоне хирургической травмы преобладали фибробласты –  $1\,972 \pm 112$  клеток (84%) в поле зрения, что превышало показатель в подгруппах «а» и «b» основной группы на 14-е сут в 1,5 раза ( $p = 0,047$ ) и в 2,3 раза ( $p = 0,038$ ) соответственно. Плотность ПМЛ уменьшилась до  $117 \pm 5$  клеток (5%) в поле зрения, что в 1,4 раза ( $p = 0,047$ ) было меньше такового на 10-е сут. Уровень МНЛ составлял  $258 \pm 14$  клеток (11%) в поле зрения, уменьшившись в 2,5 раза ( $p = 0,038$ ) по сравнению с показателем на 10-е сут.

На 21-е сут у животных подгруппы «а» основной группы после операции с аппликацией 0,05%-го р-ра циклоспорина А в течение 3 мин конъюнктивы глаза в зоне хирургической травмы имела нормальное строение и была отделена от подлежащей склеры узким щелевидным пространством. Коллагеновые волокна склеры располагались упорядоченно (рис. 2, а). В клеточном составе преобладали фибробласты –  $839 \pm 44$  клетки (69,7%) в поле зрения, что было в 1,6 раза ( $p = 0,036$ ) меньше по сравнению с уровнем на 14-е сут после операции. Количество ПМЛ и МНЛ составляло  $20 \pm 2$  клетки (1,7%) и  $344 \pm 11$  клеток (28,6%) в поле зрения соответственно. При этом уровень ПМЛ уменьшился в 4,3 раза ( $p = 0,042$ ), МНЛ – в 1,4 раза ( $p = 0,031$ ) по сравнению с таковыми показателями на 14-е сут.

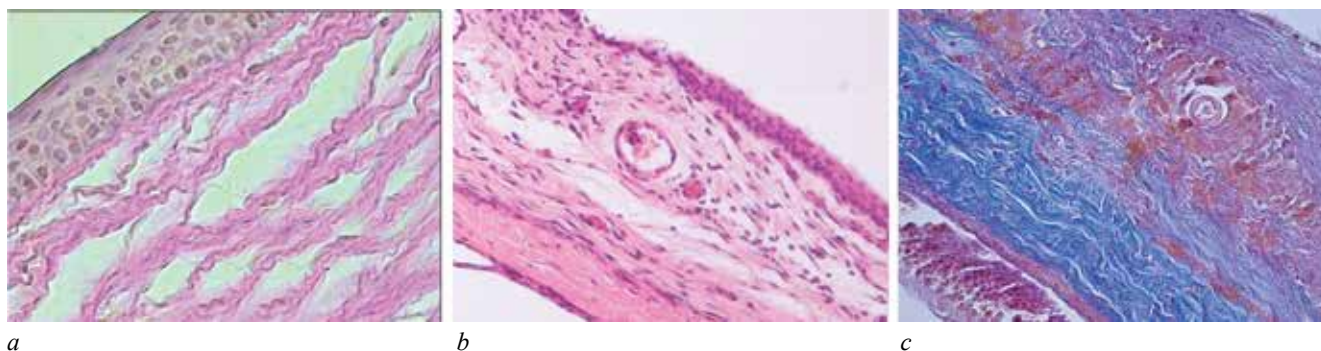


Рис. 2. Состояние конъюнктивы и склеры глаз экспериментальных животных в области вмешательства на 21-е сут после операции: а – после 3-минутной аппликации 0,05%-го р-ра циклоспорина А, б – после 6-минутной аппликации 0,05%-го р-ра циклоспорина А, с – без аппликации р-ра антимаболита. Окраска: а, б – гематоксилином и эозином,  $\times 100$ ; с – по Маллори,  $\times 100$

У животных подгруппы «b» основной группы на 21-е сут после операции с аппликацией 0,05%-го р-ра циклоспорина А в течение 6 мин конъюнктивы глаза в зоне хирургической травмы имела нормальное строение и была отделена от подлежащей склеры узким щелевидным пространством. В строме

конъюнктивы выявлялись сформированные каналы, выстланные однослойным плоским эпителием. В склере в области вмешательства пучки коллагеновых волокон располагались рыхло, однако были ориентированы параллельно друг другу (см. рис. 2, б). В клеточном составе преобладали фибробласты –

799 ± 13 клеток (69,3%) в поле зрения, при этом не выявлено статистически значимых отличий ( $p = 0,058$ ) при сравнении с данным показателем на 14-е сут. Количество МНЛ уменьшилось в 1,3 раза по сравнению с 14-ми сут, составив 320 ± 14 клеток (27,7%) в поле зрения ( $p = 0,044$ ). Численность ПМЛ сократилась до 35 ± 3 клеток (3%) в поле зрения, уменьшившись в 1,5 раза ( $p = 0,042$ ).

У кроликов группы сравнения на 21-е сут после операции без местного применения 0,05%-го р-ра циклоспорина А конъюнктура глаза в зоне хирургической травмы имела нормальное строение и была плотно спаяна с подлежащей склерой (см. рис. 2, с). В клеточном составе преобладали фибробласты – 1 209 ± 132 клетки (83%) в поле зрения. Плотность клеток данной популяции уменьшилась по сравнению с 14-ми сут в 1,6 раза ( $p = 0,045$ ), однако в 1,4 раза ( $p = 0,048$ ) превышала данный показатель в подгруппе «а» основной группы и в 1,5 раза ( $p = 0,046$ ) в подгруппе «b» основной группы. Количество ПМЛ составляло 116 ± 5 клеток (8%) в поле зрения, при этом статистически значимого отличия от показателя на 21-е сут не выявлено ( $p = 0,059$ ). Численность МНЛ сократилась в 2,0 раза ( $p = 0,037$ ) от уровня на 14-е сут, составив 131 ± 7 клеток (9%) в поле зрения.

## ОБСУЖДЕНИЕ

Согласно результатам эксперимента, течение воспалительно-репаративной реакции в конъюнктиве и склере после операции на глазах кроликов со стероидной моделью глаукомы группы сравнения характеризуется последовательной сменой клеточных фаз в зоне хирургического вмешательства с формированием на 21-е сут конъюнктивно-склерального рубца. Применение в ходе вмешательства местной аппликации 0,05%-го р-ра циклоспорина А оказало существенное влияние на течение послеоперационного периода, зависящее от длительности экспозиции.

Так, например, выявлено уменьшение миграции в зону хирургической травмы клеток, ответственных за интенсивность воспаления. На 4-е сут после операции клеточная плотность в области вмешательства в подгруппе «а» основной группы была в 2,7 раза меньше ( $p = 0,043$ ), чем в группе сравнения, превышая при этом показатели подгруппы «b» в 3,2 раза ( $p = 0,036$ ). Подобная динамика наблюдалась вплоть до 14-х сут (таблица).

Интраоперационная аппликация антимацетоболита оказала выраженное ингибирующее влияние и на миграцию фибробластов в зону хирургической травмы. На 4-е сут после операции плотность фибробла-

стов в зоне вмешательства в подгруппе «а» была в 3,6 раза меньше ( $p = 0,043$ ), чем в группе сравнения, в то время как в подгруппе «b» – в 12,8 раза меньше ( $p = 0,031$ ), чем в группе сравнения.

Таблица

Динамика клеточной плотности инфильтрата в 1 мм <sup>2</sup> среза у кроликов экспериментальных групп со стероидной моделью глаукомы, $M \pm SD$			
Срок наблюдения, сут	Экспериментальные группы		
	Основная группа		Группа сравнения
	Подгруппа «а»	Подгруппа «b»	
4	1 518 ± 51***	479 ± 22*	4 172 ± 181
10	1 386 ± 43*	1 143 ± 47*	3 967 ± 172
14	1 887 ± 84	1 333 ± 78*	2 347 ± 124
21	1 203 ± 54	1 154 ± 56	1 456 ± 97

\*  $p < 0,05$  при сопоставлении с показателями у кроликов, прооперированных без применения местной аппликации 0,05%-го р-ра циклоспорина А (группа сравнения); \*\*  $p < 0,05$  при сравнении показателей подгруппы «а» (аппликация антимацетоболита 3 мин) с показателями подгруппы «b» (аппликация антимацетоболита 6 мин) основной группы.

На 10-е сут количество фибробластов в зоне хирургической травмы в группе сравнения увеличилось в 1,7 раза ( $p < 0,05$ ). В подгруппах «а» и «b» основной группы сдвиг клеточного состава в зоне вмешательства в сторону фибробластической популяции произошел только на 14-е сут после операции.

Как следствие, на 21-е сут после операции у кроликов подгруппы «а» основной группы в зоне хирургической травмы сформировалось лишь частичное, в отличие от животных группы сравнения, конъюнктивно-склеральное сращение. У кроликов же подгруппы «b» основной группы даже на 21-е сут в зоне вмешательства сохранялось щелевидное пространство между конъюнктивой глаза и подлежащей склерой. Вероятно, подавление циклоспорином А активации Т-лимфоцитов за счет образования связей с циклофилинами в цитоплазме клеток, а также блокировки каталитической и регуляторной субъединиц кальцинейрина приводит к снижению синтеза провоспалительных цитокинов. Это, в свою очередь, замедляет течение воспалительно-репаративной реакции в зоне вмешательства [9].

## ЗАКЛЮЧЕНИЕ

Локальная аппликация 0,05%-го р-ра циклоспорина А в ходе операции на конъюнктиве и склере глаз кроликов со стероидной моделью глаукомы существенно замедляет течение воспалительно-репаративной реакции в зоне вмешательства, уменьшая клеточную плотность в 2,9–3,5 раза и препятствуя рубцеванию тканей. Выраженность антипролифе-

ративного эффекта препарата зависит от длительности аппликации: при экспозиции в течение 3 мин плотность распределения фибробластов в области операции в 3,6 раза меньше показателя у кроликов группы сравнения, при экспозиции в течение 6 мин – в 12,8 раза. Полученные результаты представляют интерес при разработке методов профилактики рубцевания после антиглаукомных операций.

#### ЛИТЕРАТУРА

1. Национальное руководство по глаукоме: для практикующих врачей; под ред. Е.А. Егорова, Ю.С. Астахова, В.П. Еричева. 3-е изд. М.: ГЭОТАР-Медиа, 2015: 456.
2. Белоусова Н.Ю., Полтанова Т.И. Возможности применения цитостатиков в офтальмологии. *Казанский медицинский журнал*. 2019; 100 (4): 673–679. DOI: 10.17816/KMJ2019-673.
3. Lindemann F., Plange N., Kuerten D. et al. Three-year follow-up of trabeculectomy with 5-fluorouracil. *Ophthalmic Res*. 2017; 58 (2): 74–80. DOI: 10.1159/000464446.
4. Fiscella R., Leiter C.W., Massoomi F., Noecker R., Sheybani A. Adjunctive antifibrotic therapy with mitomycin c and 5-fluorouracil: a review of their use in glaucoma surgery and considerations around ophthalmic compounding. *Current Trends in Ophthalmology*. 2019; 2 (1): 154–169. DOI: 10.18314/ctoy.v2i1.1670.
5. Amoogzar B., Lin S. C., Han Y. A role for antimetabolites in glaucoma tube surgery: current evidence and future directions. *Current Opinion in Ophthalmology*. 2016; 27 (2): 164–169. DOI: 10.1097/ICU.0000000000000244.
6. Бикбов М.М., Хуснитдинов И.И., Маннанова Р.Ф. Применение дренажей из дигеля и ксеноколлагена в хирургии глаукомы. Обзор литературы. *Практическая медицина*. 2017; 1 (110): 131–134.
7. Газизова И.Р., Алексеев В.Н., Никитин Д.Н. Экспериментальное воспроизведение глаукомного процесса. *Офтальмологические ведомости*. 2013; 6 (3): 43–50.
8. Порфильев И.А., Гончар О.П. Внутриглазное давление у кроликов. Методы определения. Нормальные показатели. *Вестник Российского университета дружбы народов. Серия: Сельскохозяйственные науки. Животноводство*. 2005; 12: 73–75.
9. Matsuda S., Koyasu S. Mechanisms of action of cyclosporine. *Immunopharmacology*. 2000; 47 (2-3): 119–125. DOI: 10.1016/s0162-3109(00)00192-2.

#### Вклад авторов

Жигальская Т.А. – разработка концепции и дизайна исследования, анализ и интерпретация данных, Дзюман А.Н., Хлусов И.А. – анализ и интерпретация данных. Крылова А.А. – анализ и интерпретация данных, написание текста статьи. Кривошеина О.И. – написание текста статьи, обоснование ее текста и проверка критически важного интеллектуального содержания, окончательное утверждение рукописи для публикации.

#### Сведения об авторах

**Жигальская Татьяна Александровна**, врач-офтальмолог, офтальмологическая клиника, СибГМУ, г. Томск. ORCID 0000-0003-3110-4112.

**Дзюман Анна Николаевна**, канд. мед. наук, доцент, кафедра морфологии и общей патологии, СибГМУ, г. Томск. ORCID 0000-0002-0795-0987.

**Крылова Анна Андреевна**, канд. мед. наук, ассистент, кафедра офтальмологии, СибГМУ, г. Томск. ORCID 0000-0001-8009-6302.

**Кривошеина Ольга Ивановна**, д-р мед. наук, профессор, зав. кафедрой офтальмологии, СибГМУ, г. Томск. ORCID 0000-0001-7509-5858.

**Хлусов Игорь Альбертович**, д-р мед. наук, профессор, кафедра морфологии и общей патологии, СибГМУ; профессор, Исследовательская школа химических и биомедицинских технологий, НИ ТПУ, г. Томск. ORCID 0000-0003-3465-8452.

✉ **Крылова Анна Андреевна**, e-mail: krilovane@yandex.ru

Поступила в редакцию 11.07.2020

Подписана в печать 28.12.2020